- Copyright - Il Pensiero Scientifico Editore downloaded by IP 3.144.248.24 Sun, 28 Apr 2024, 13:22:43

Coinvolgimento del ventricolo destro nella cardiomiopatia ipertrofica. Presentazione di un caso clinico e breve revisione della letteratura

Alessandro Comella, Massimo Magnacca, Roberto Gistri, Massimo Lombardi*, Danilo Neglia*, Rosa Poddighe, Antonio Pesola

*U.O.C. di Cardiologia, Ospedale della Versilia, ASL 12, Lido di Camaiore (LU), *Istituto di Fisiologia Clinica del CNR, Pisa*

Key words:
Hypertrophic cardiomyopathy; Right ventricle; Ventricular hypertrophy.

A clinical case of non-obstructive hypertrophic cardiomyopathy with involvement of the right ventricle is reported. The patient was a 42-year-old male with symptoms suggesting an effort angina of recent onset. The diagnosis was established by echocardiography, which showed asymmetric hypertrophy of the interventricular septum (20 mm), hypertrophy of the right ventricular free wall, and severe hypertrophy of the septal papillary muscle of the tricuspid valve. The patient underwent a complete diagnostic evaluation, including exercise stress test, Holter monitoring, magnetic resonance, myocardial tomoscintigraphy and complete hemodynamic assessment. Medical treatment with atenolol 50 mg day was started; at 1-year follow-up the patient's clinical conditions are good, with decrease of anginal episodes. The literature review elicits the paucity of information about this condition, despite a frequent involvement of both ventricles in hypertrophic obstructive cardiomyopathy.

The case reported shows two atypical aspects: a) the involvement of the right ventricle in non-obstructive hypertrophic cardiomyopathy is anecdotal; b) this pattern of hypertrophy (right ventricular free wall/septal papillary muscle) has never been previously reported. Right ventricular involvement in patients with hypertrophic cardiomyopathy must be carefully investigated, because it may be more frequent than conventionally deemed.

(Ital Heart J Suppl 2004; 5 (2): 154-159)

© 2004 CEPI Srl

Ricevuto l'11 settembre 2003; nuova stesura il 4 febbraio 2004; accettato il 9 febbraio 2004.

Per la corrispondenza:

Dr. Alessandro Comella

Via Cimabue, 3
56126 Pisa
E-mail:
alessandro.comella@tin.it

Introduzione

La cardiomiopatia ipertrofica (CMI) classicamente interessa il ventricolo sinistro (VS), che in assenza di cause spiegabili appare ipertrofico e, in genere, di normali dimensioni[1-3]. Più raramente anche il ventricolo destro (VD) può essere interessato dall'ipertrofia, ma la frequenza di tale interessamento e il suo significato prognostico non appaiono ben indagati[4-9]. Viene di seguito presentato un caso di CMI non ostruttiva in cui è presente un atipico coinvolgimento del VD, con revisione della letteratura.

Caso clinico

Un uomo di 42 anni giungeva al pronto soccorso lamentando recente comparsa di dolore toracico clinicamente compatibile con angina da sforzo. In anamnesi non riferiva precedenti patologie degne di nota. Tra i fattori di rischio era presente solo il fumo (20 sigarette/die sino a 6 mesi prima). Non noto l'assetto lipidico. Esame obiettivo: peso 68 kg, altezza 170 cm, pressione arteriosa 120/80 mmHg, frequenza cardiaca 62 b/min. All'auscultazione cardiaca era presente un soffio sistolico 2/6 Levine su tutti i focolai; assenza di reperti significativi a carico del torace e dell'addome. Veniva eseguito un ECG (Fig. 1) che mostrava ritmo sinusale; ingrandimento biatriale, intervallo PR normale, deviazione assiale sinistra, onda T negativa in V_1-V_3 e difasica in aVL. Veniva quindi eseguito un ecocardiogramma color Doppler (Fig. 2) che mostrava un quadro di CMI non ostruttiva, con funzione sistolica del VS conservata (frazione di eiezione 55%) ed uno spessore del setto interventricolare di 20 mm in telediastole. Da una proiezione asse lungo parasternale off-axis, ottenuta in modo da privilegiare l'inquadramento del VD (Fig. 3), emergeva una vistosa ipertrofia della parete libera del VD (9 mm) e della regione apicale, dove era evidente un muscolo papillare mediale insolitamente ipertrofico. Era

- Copyright - Il Pensiero Scientifico Editore downloaded by IP 3.144.248.24 Sun, 28 Apr 2024, 13:22:43

Figura 1. *ECG basale che mostra ritmo sinusale, ingrandimento atriale sinistro, deviazione assiale sinistra, onda T negativa in V_1-V_3 e difasica in aVL.*

Figura 2. *Ecocardiogramma bidimensionale, proiezione asse lungo parasternale. Si noti l'ipertrofia asimmetrica del setto interventricolare.*

Figura 3. *Ecocardiogramma bidimensionale, proiezione parasternale off-axis per il ventricolo destro (RV). Si noti l'ipertrofia della parete libera e dell'apice dell'RV, la notevole ipertrofia del papillare mediale della valvola tricuspide (TV). IVS = setto interventricolare; LV = ventricolo sinistro; RA = atrio destro.*

presente anche un rigurgito tricuspidalico 2+/4+, senza aumento delle pressioni endoventricolari destre. Assenti ostruzioni all'efflusso del VD, e quindi gradienti nella porzione di efflusso. Si concludeva pertanto per una forma di CMI non ostruttiva con marcato coinvolgimento del VD (soprattutto il muscolo papillare mediale della tricuspide). Il paziente veniva ricoverato e sottoposto a test ergometrico (submassimale, negativo per segni/sintomi di ischemia al carico massimo di 125 W per 2 min, con pressione arteriosa al picco 140/80 mmHg e frequenza cardiaca al picco 112 b/min), a monitoraggio Holter-ECG per 48 ore (ritmo sinusale per tutta la durata della registrazione; 41 extrasistoli ventricolari, con 2 coppie e 2 brevi run di 3 complessi), e si programmava un approfondimento diagnostico con risonanza magnetica nucleare (RMN), tomoscintigrafia miocardica di perfusione con traccianti emittenti positroni, a riposo e dopo adenosina, e cateterismo cardiaco. La cardio-RMN (Fig. 4) confermava la notevole ipertrofia (20 mm) delle pareti anterosettale, inferosettale, ed inferiore prossimale e media del VS, senza ostruzione all'efflusso ventricolare sinistro; il VD appariva di normali dimensioni con moderata ipertrofia della porzione distale della parete (9 mm) e severa ipertrofia del papillare settale della valvola tricuspide. Con la RMN si escludeva una patologia neoplastica. Inoltre l'analisi con "delay-enhancement" per fibrosi miocardica mostrava un pattern tipico della CMI[10,11]. La tomografia ad emissione di positroni non evidenziava una significativa maldistribuzione regionale della perfusione miocardica del VS a riposo e durante vasodilatazione con adenosina, ma mostrava flussi miocardici assoluti lievemente e diffusamente ridotti in entrambe le condizioni. Il cateterismo cardiaco destro/sinistro con ventricolografia destra (Fig. 5) ed angiografia coronarica sostanzialmente confermava il quadro morfologico, con arterie coronarie epicardiche angiograficamente in-

- Copyright - Il Pensiero Scientifico Editore downloaded by IP 3.144.248.24 Sun, 28 Apr 2024, 13:22:43

Figura 4. *Cardio-risonanza magnetica nucleare. Proiezione asse corto para-apicale per i due ventricoli. Si noti l'ipertrofia del setto interventricolare e la notevole ipertrofia del muscolo papillare mediale di destra.*

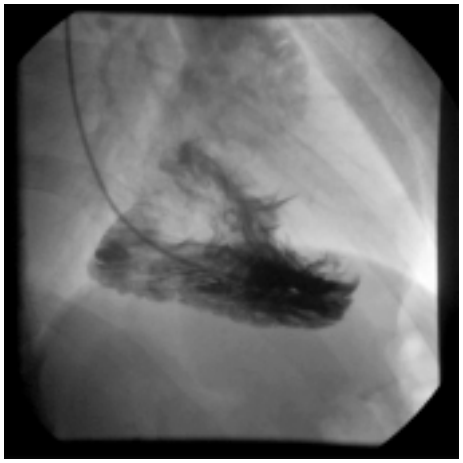

Figura 5. *Ventricolografia destra. Proiezione obliqua destra 20°. Si noti l'ipertrofia nella regione apicale e para-apicale del ventricolo destro.*

denni. Non si registravano gradienti emodinamici nella porzione di efflusso del VD. Si riportano le pressioni registrate durante l'esame emodinamico: capillare polmonare 11 mmHg, arteriosa polmonare 35/10 mmHg, ventricolare destra 35/2 mmHg, atriale destra 4 mmHg, ventricolare sinistra 135/10 mmHg, aortica 135/70 mmHg.

Accertamenti istologici a carico del grasso periombelicale (negativo per amiloide) e bioumorali (sideremia, transferrinemia, ferritina, total iron binding capacity, catene kappa e lambda ematiche ed urinarie, ormoni tiroidei) risultavano tutti nella norma.

Il paziente iniziava terapia con atenololo 50 mg/die e sottoposto a controlli periodici. A 12 mesi di distanza dalla prima diagnosi il paziente si presenta in buone condizioni di compenso, paucisintomatico tanto per dispnea (classe funzionale NYHA I-II) che per angina da sforzo (notevole riduzione della frequenza di comparsa dei dolori toracici da sforzo). Al follow-up a distanza ha ripetuto un esame ecocardiografico (Fig. 6) ed una cardio-RMN; tali esami non hanno evidenziato modificazioni rispetto la valutazione iniziale. Analogamente lo screening laboratoristico per amiloidosi ed emocromatosi ha confermato esito negativo.

Un controllo clinico e strumentale (ECG/ecocardiogramma) è stato nel frattempo eseguito in ambito familiare (genitori/sorella) senza riscontro di cardiopatia.

Discussione

La prevalenza della CMI nella popolazione generale è stimata intorno allo 0.02-0.2%[12]. Non è nota la prevalenza del coinvolgimento del VD, ma dall'analisi che emerge in tre serie pubblicate[4,5,13] una lieve ipertrofia della parete anteriore del VD sembrerebbe frequente. La casistica di Seo et al.[4] relativa a 24 pazienti con CMI valutati ecocardiograficamente mostrava che uno spessore della parete del VD ≥ 5 mm era presente nel 67% dei casi. In 37 pazienti valutati con RMN da Fattori et al.[13] il 70% presentava uno spessore della parete del VD > 5 mm. McKenna et al.[5] in 73 pazienti con CMI valutati con ecocardiogramma documentavano che il 33% aveva uno spessore di parete del VD < 8 mm (lieve ipertrofia), il 10% di 9-12 mm (moderata ipertrofia), mentre un solo paziente (1.4%) presentava una severa ipertrofia concentrica (> 12 mm). Dall'analisi globale di questi dati emerge come un modesto coinvolgimento del VD nella CMI sembrerebbe piuttosto comune, mentre è del tutto inusuale un interessamento di grado severo.

Il pattern di distribuzione dell'ipertrofia del VS nella CMI è notoriamente variabile, con predominanza delle forme asimmetriche, ma con frequenti forme concentriche o più raramente localizzate all'apice del VS[1,7]. Analogamente l'interessamento del VD può variare ampiamente da forme di ipertrofia concentrica a

Figura 6. *Ecocardiogramma bidimensionale al follow-up di 1 anno.* A sinistra: *proiezione sottocostale. Si noti l'ipertrofia della parete libera del ventricolo destro (RV).* A destra: *proiezione apicale 4 camere. Nella porzione apicale dell'RV si nota il papillare mediale ipertrofico. LV = ventricolo sinistro.*

- Copyright - Il Pensiero Scientifico Editore downloaded by IP 3.144.248.24 Sun, 28 Apr 2024, 13:22:43

forme di ipertrofia localizzata (in genere all'apice, al setto medio o basale, alla parete libera). L'ostruzione all'efflusso destro è relativamente frequente solo in caso di una distribuzione asimmetrica dell'ipertrofia destra[5,6,14]. Sono stati descritti anche interessamenti limitati alla banda moderatrice o alla crista terminalis[6]. Un pattern di distribuzione dell'ipertrofia destra simile a quella del caso da noi riportato (parete libera e soprattutto papillare mediale) non è riscontrabile nella letteratura. Inoltre un severo interessamento del VD in una forma non ostruttiva di CMI è stato riportato molto raramente[6,7,14-16].

Le anomalie istologiche documentate nel tessuto di miocardio destro ipertrofico sono le stesse riscontrabili nelle forme classiche di CMI del VS: "disarray" dei miociti e delle miofibrille interessante da < 5 a > 50% del tessuto miocardico; fibrosi miocardica focale o diffusa; ispessimento di parete delle arteriole intramurali con riduzione del loro lume[1,8,9,12,14,17]. Tali reperti avvalorano l'ipotesi che l'ipertrofia sia la manifestazione della stessa patologia estesa ai due ventricoli. Le citate anomalie istologiche comunque non sono patognomoniche né riscontrabili in tutti i pazienti affetti; per tale ragione una diagnosi di certezza non può essere confermata dal loro rilievo né esclusa dalla loro assenza[1]. Nel caso da noi illustrato non abbiamo ritenuto necessario procedere con una biopsia endomiocardica, indagine che avrebbe escluso con definitiva certezza una cardiomiopatia infiltrativa. Tuttavia criteri clinici (esordio sintomatologico con angina da sforzo piuttosto che con segni/sintomi di scompenso cardiaco), le caratteristiche elettrocardiografiche (assenza dei caratteristici bassi voltaggi di alcune forme infiltrative), i rilievi della cardio-RMN (assenza di immagini riferibili a patologie tumorali o a depositi intramiocardici di emosiderina, rilievo mediante analisi con "delay-enhancement" per fibrosi di un pattern già descritto nella CMI[10,11]), e la negatività dello screening per amiloidosi ed emocromatosi, hanno suggerito di non eseguire un esame comunque potenzialmente rischioso.

Il follow-up a 12 mesi peraltro ha permesso di valutare a distanza di tempo la sostanziale stabilità del quadro clinico e morfologico, elemento ulteriore a conferma della correttezza del ragionamento clinico seguito.

I sintomi associati a CMI non sempre correlano con la severità dell'ipertrofia[12]. Alcuni pazienti sono del tutto asintomatici, altri lamentano dispnea da sforzo, cardiopalmo, dolori toracici, sincope. L'ischemia miocardica in assenza di malattia delle coronarie epicardiche è molto comune. La perfusione è alterata in questi pazienti non solo a causa dell'ipertrofia di parete e delle elevate pressioni di riempimento, ma soprattutto per un'alterazione diffusa del microcircolo coronarico. È stato recentemente dimostrato che un ridotto flusso miocardico durante vasodilatazione farmacologica è un indice prognostico sfavorevole in pazienti con CMI[18]. Nel caso da noi riportato era dimostrabile con tomografia ad emissione di positroni una lieve ed omogenea riduzione dei flussi miocardici assoluti del VS, sia a riposo che durante vasodilatazione con adenosina.

Il quadro clinico è simile sia nelle CMI con coinvolgimento del VD[6,7,14-16] che nelle rarissime forme ad esclusivo interessamento destro[15,16], suggerendo che le anomalie emodinamiche del VD possono essere altrettanto limitanti quanto quelle del VS. Tuttavia il contributo del VD ai sintomi di CMI si presta solo ad interpretazioni speculative, mancando dati di riferimento di una certa consistenza. In una serie riportata[5] veniva segnalata una maggiore incidenza di tachiaritmie sopraventricolari e una correlazione del coinvolgimento destro con la severità della dispnea (classe NYHA più avanzata). In un altro gruppo di pazienti[19] la presenza di dilatazione dell'atrio destro e di fibrillazione atriale erano associati ad un aumentato rischio di embolia polmonare ed una prognosi peggiore.

Nel nostro caso il sintomo di presentazione è stato il dolore toracico, clinicamente compatibile con angina da sforzo, con successiva dimostrazione angiografica di assenza di malattia coronarica. La registrazione Holter ECG protratta per 48 ore ha mostrato solo 41 extrasistoli ventricolari isolate, 2 coppie e 2 brevi run di 3 complessi. Non è stata registrata nessuna aritmia sopraventricolare.

La diagnosi di CMI con coinvolgimento destro è correttamente eseguibile ecocardiograficamente. Il cateterismo destro con ventricolografia completa le informazioni, consentendo la registrazione delle pressioni intracavitarie e di documentare eventuali gradienti; inoltre permette una migliore definizione della funzione sistolica del VD. Peraltro la RMN è la metodica di elezione per valutare la distribuzione dell'ipertrofia ed aiuta ad escludere altre possibili cause dell'ipertrofia stessa (ad esempio neoplasie). Nel nostro caso, benché con l'ecocardiografia si fosse raggiunta una corretta diagnosi, vista l'atipicità del quadro si è preferito completare gli accertamenti con il cateterismo destro/sinistro e la RMN per raggiungere la migliore definizione diagnostica.

Il trattamento più corretto per le forme di CMI coinvolgenti il VD non è noto. In genere si fa ricorso agli stessi farmaci in uso per la CMI del VS[7,15] con i quali in alcuni casi si assiste ad una riduzione del gradiente in efflusso ventricolare destro, quando questo è presente. Nel nostro caso ci è parso ragionevole fare ricorso al betabloccante, con cui abbiamo ottenuto un buon controllo dei sintomi.

Aneddotiche esperienze riguardano il trattamento chirurgico, riservato a forme di ipertrofia del VD con gradienti a riposo nell'efflusso destro > 50 mmHg e con sintomi da classe NYHA III-IV[6]. Non è nota invece alcuna esperienza di trattamento percutaneo di alcolizzazione coronarica eseguito in pazienti con coinvolgimento del VD[20].

Per quanto riguarda l'aspetto genetico del coinvolgimento destro nella CMI si deve segnalare che in al-

- Copyright - Il Pensiero Scientifico Editore downloaded by IP 3.144.248.24 Sun, 28 Apr 2024, 13:22:43

cuni pazienti è riscontrabile una storia familiare di CMI[6,15]. In 4 casi relativi a bambini con precoce diagnosi di CMI con severo interessamento del VD sembrava esserci un'ereditarietà autosomica recessiva[9]. In ogni caso le caratteristiche genetiche dell'ipertrofia del VD non sono state ben caratterizzate. Nei familiari del nostro paziente le indagini cardiologiche sono risultate negative.

In conclusione, il caso presentato di CMI con coinvolgimento del VD presenta alcune caratteristiche peculiari, raramente riscontrate in casi analoghi della letteratura. Si tratta intanto di una forma di coinvolgimento del VD associata ad una forma non ostruttiva di CMI, condizione di per sé molto rara; inoltre la distribuzione dell'ipertrofia del VD soprattutto a carico del papillare mediale della valvola tricuspide per quanto a noi noto non è mai stato descritto prima d'ora. Incertezze esistono riguardo a molti aspetti del coinvolgimento del VD nella CMI. L'esatta incidenza del fenomeno e il suo ruolo nel determinare i sintomi non sono chiari, come non sono noti il peso prognostico di questa condizione e la sua tipizzazione genetica. In ogni caso di CMI una particolare attenzione deve essere rivolta alla valutazione della morfologia del VD, in quanto l'incidenza di forme minori di coinvolgimento destro è senz'altro più frequente di quanto comunemente riconosciuto. Una maggiore attenzione a questo aspetto permetterebbe di caratterizzare ulteriormente questa manifestazione di CMI e di trovare risposta ai numerosi quesiti irrisolti.

Riassunto

Viene presentato un caso di cardiomiopatia ipertrofica non ostruttiva, sintomatica per angina da sforzo. L'ecocardiogramma svelava un atipico coinvolgimento del ventricolo destro (ipertrofia della parete libera e severa ipertrofia di un muscolo papillare mediale della valvola tricuspide). Il paziente seguiva un iter diagnostico completo (test ergometrico, Holter, risonanza magnetica, tomoscintigrafia miocardica di perfusione, cateterismo cardiaco destro/sinistro con coronarografia) e quindi veniva sottoposto a terapia con atenololo 50 mg/die con regressione dei sintomi.

La revisione della letteratura evidenzia la modesta quantità di dati sull'argomento, benché il coinvolgimento destro nelle forme ostruttive di cardiomiopatia ipertrofica sia più frequente di quanto comunemente ritenuto. Il caso descritto presenta due peculiarità: a) l'estrema rarità di un interessamento destro in una forma non ostruttiva di cardiomiopatia ipertrofica; b) il prevalente coinvolgimento del muscolo papillare mediale della tricuspide, condizione non descritta in letteratura. Il ruolo dell'interessamento destro sugli aspetti clinici, prognostici e terapeutici delle cardiomiopatie ipertrofiche rimane a tutt'oggi ignoto. Sembra necessario rivolgere maggiore attenzione a questo aspetto durante l'inquadramento dei pazienti con cardiomiopatia ipertrofica, per definirne meglio incidenza e rilevanza clinica.

Parole chiave: Cardiomiopatia ipertrofica; Ipertrofia ventricolare; Ventricolo destro.

Bibliografia

1. Maron BJ, Bonow RO, Cannon RO, Leon MB, Epstein SE. Hypertrophic cardiomyopathy: interrelations of clinical manifestations, pathophysiology, and therapy (first of two parts). N Engl J Med 1987; 316: 780-9.
2. Maron BJ, Bonow RO, Cannon RO, Leon MB, Epstein SE. Hypertrophic cardiomyopathy: interrelations of clinical manifestations, pathophysiology, and therapy (second of two parts). N Engl J Med 1987; 316: 844-52.
3. Klues HG, Schiffers A, Maron BJ. Phenotypic spectrum and patterns of left ventricular hypertrophy in hypertrophic cardiomyopathy: morphologic observations and significance as assessed by two-dimensional echocardiography in 600 patients. J Am Coll Cardiol 1995; 26: 1699-708.
4. Seo T, Yokota Y, Kumaki T, et al. Regional right ventricular hypertrophy in hypertrophic cardiomyopathy and hypertension. J Cardiogr 1985; 15: 339-46.
5. McKenna WJ, Kleinebenne A, Nihoyannopoulos P, Foale R. Echocardiographic measurement of right ventricular wall thickness in hypertrophic cardiomyopathy: relation to clinical and prognostic features. J Am Coll Cardiol 1988; 11: 351-8.
6. Maron BJ, McIntosh CL, Klues HG, Cannon RO, Roberts WC. Morphologic basis for obstruction to right ventricular outflow in hypertrophic cardiomyopathy. Am J Cardiol 1993; 71: 1089-94.
7. Stierle U, Sheikhzadeh A, Shakibi J, Langbehn A, Diederich K. Right ventricular obstruction in various types of hypertrophic cardiomyopathy. Jpn Heart J 1987; 28: 115-25.
8. Frustaci A, Chimenti C, Natale L. Right ventricular aneurysm associated with advanced hypertrophic cardiomyopathy. Chest 1998; 113: 552-4.
9. Casanova M, Gamallo C, Quero-Jimenez M, et al. Familial hypertrophic cardiomyopathy with unusual involvement of the right ventricle. Eur J Cardiol 1979; 9: 145-59.
10. Choudhury L, Mahrholdt H, Wagner A, et al. Myocardial scarring in asymptomatic or mildly symptomatic patients with hypertrophic cardiomyopathy. J Am Coll Cardiol 2002; 40: 2156-64.
11. Moon JC, McKenna WJ, McCrohon JA, Elliott PM, Smith GC, Pennell DJ. Toward clinical risk assessment in hypertrophic cardiomyopathy with gadolinium cardiovascular magnetic resonance. J Am Coll Cardiol 2003; 41: 1561-7.
12. Wynne J, Braunwald E. The cardiomyopathies and myocarditides. In: Braunwald E, ed. Heart disease: a textbook of cardiovascular medicine. 5th edition. Philadelphia, PA: WB Saunders, 1997: 1414.
13. Fattori R, Rapezzi C, Castriota F, et al. Clinical significance of magnetic resonance and echocardiographic correlations in the evaluation of hypertrophic cardiomyopathy. Radiol Med (Torino) 1994; 88: 36-43.
14. Yamazaki K, Horimoto M, Igarashi K, Takenaka T, Horie T. Hypertrophic obstructive cardiomyopathy in the right ventricle presenting in the elderly woman: a case report. Kokyu To Junkan 1990; 38: 1165-9.
15. Fournier C, Bache R, Valette H, Herbert JL, Blondeau M. Hypertrophic cardiomyopathy with isolated obstruction of

- Copyright - Il Pensiero Scientifico Editore downloaded by IP 3.144.248.24 Sun, 28 Apr 2024, 13:22:43

the right ventricle. Ann Cardiol Angeiol (Paris) 1985; 34: 71-4.
16. Satoh R, Okada T, Oimatsu H, Sawai K, Ogawa T, Tuchida A. A case of hypertrophic cardiomyopathy with right ventricular outflow obstruction manifested during three-year follow-up study. Kokyu To Junkan 1990; 38: 913-7.
17. Matsunaga S, Rikitake N, Yoshioka F, Kato H. Marked right ventricular outflow obstruction in two children with hypertrophic cardiomyopathy. J Cardiogr 1985; 15: 931-9.
18. Cecchi F, Olivotto I, Gistri R, Lorenzoni R, Chinatti G, Camici PG. Coronary microvascular dysfunction and prognosis in hypertrophic cardiomyopathy. N Engl J Med 2003; 349: 1027-35.
19. Albanesi Filho FM, Castier MB, Lopes AS, Ginefra P. Is the apical hypertrophic cardiomyopathy seen in one population in Rio de Janeiro city similar to that found in the East? Arq Bras Cardiol 1997; 69: 117-23.
20. Faber L, Seggewiss H, Gleichmann U. Percutaneous transluminal septal myocardial ablation in hypertrophic obstructive cardiomyopathy. Circulation 1998; 98: 2415-21.